

© КОЛЛЕКТИВ АВТОРОВ, 2018

УДК 616.62-003.6-089

Г. А. Степаненко¹, С. А. Жунусов², А. С. Цветков³, В. С. Паньков³, И. В. Киселев³

МАЛОИНВАЗИВНЫЕ МЕТОДЫ ЛЕЧЕНИЯ МОЧЕКАМЕННОЙ БОЛЕЗНИ

¹Кафедра хирургических болезней №3 Карагандинского государственного медицинского университета (Караганда, Казахстан),

²отделение урологии Областной клинической больницы г. Караганды (Караганда, Казахстан),

³Городская больница №1 (Караганда, Казахстан)

В статье представлены результаты анализа 431 стационарной карты больных хирургического отделения Городской больницы №1 г. Караганды с января 2017 по сентябрь 2018 г., поступивших с диагнозом мочекаменной болезни. Пациентам была проведена контактная лазерная литотрипсия. При сборе данных прооперированные пациенты с диагнозом мочекаменной болезни были распределены по группам: по половому признаку, по возрасту, по локализации в мочеполовой системе и по локализации в мочеточнике. В результате анализа исследования было доказано, что использование контактной лазерной литотрипсии при камнях мочеточников и мочевого пузыря является высокоэффективным и малоинвазивным методом лечения.

Ключевые слова: мочекаменная болезнь, конкремент, лазерная литотрипсия

Мочекаменная болезнь (МБ) имеет высокую медико-социальную значимость, что обусловлено достаточно высокой заболеваемостью, достигающей 10% в мире и ее ежегодным ростом во многих странах [5, 6]. В последние годы стала очевидной тенденция к росту МБ и в нашей стране. По данным в Республике Казахстан средний показатель заболеваемости по мочекаменной болезни в 1988 г. составил 36,1 на 100 000 населения, в 1990 г. – 40,0, в 2000 г. – 42,3, в 2004 г. – 43,7 на 100 000 населения [1]. По данным Научного центра урологии (НЦУ), полученным при ежегодном анализе работы главных специалистов-урологов регионов и областей, в 2000-2015 гг. среди урологических заболеваний отмечено преобладание мочекаменной болезни – 33,9%. Заболеваемость МБ в 2015 г. в расчете на 100 тыс. взрослого населения в целом по республике составила 76,6 (в 2014 г. – 75,5; в 2013 г. – 73,4; в 2012 г. – 71,8), при этом наиболее высокие показатели (выше республиканского), как и в 2014 г., отмечены в Жамбылской области (211,7) и г. Астана (287,1). Наиболее низкие показатели выявлены в Западно-Казахстанской (13,1), Карагандинской (44,9) и Алматинской (44,5) областях [1].

В последние десятилетия отмечены неоспоримые успехи в развитии высокотехнологичных инструментальных и оперативных методов удаления мочевого камней [2, 3, 4]. Внедрение в клиническую практику дистанционной ударноволновой литотрипсии (ДЛТ), перкутанной, трансуретральной нефроуретеролитотрипсии и литоэкстракции в очередной раз в значительной степени изменило подход к лечению нефролитиаза. На 2015 г. все регионы Казахстана оснащены литотриптерами.

Уретероскопия (уретеролитотрипсия с экстракцией) является методом выбора для лечения камней мочеточников с расположением в любом отделе мочеточника. Наибольшее количество уретероскопий в 2015 г. выполнено в г. Алматы (810), в г. Астана (615), в НЦУ (590) и в Южно-Казахстанской области (423) [1]. В Городской больнице №1 г. Караганды с января 2017 г. проводится контактная лазерная литотрипсия (КЛТ) конкрементов мочевыделительной системы.

Цель работы – оценка количества и качества контактных лазерных литотрипсий при мочекаменной болезни на базе Городской больницы №1 г. Караганды.

МАТЕРИАЛЫ И МЕТОДЫ

Проведен ретроспективный анализ 431 стационарной карты больных хирургического отделения Городской больницы №1 г. Караганды с января 2017 по сентябрь 2018 гг., поступивших с диагнозом мочекаменной болезни. Пациентам была проведена контактная лазерная литотрипсия. При сборе данных прооперированные пациенты с диагнозом мочекаменной болезни были распределены по группам: по половому признаку, по возрасту, по локализации в мочеполовой системе и по локализации в мочеточнике.

При осуществлении лазерной литотрипсии был использован уретероскоп фирмы Olympus 70, 6,4/7,8Fr и гольмиевый лазерный литотриптер Dornier Medilas HSolvo.

РЕЗУЛЬТАТЫ И ОБСУЖДЕНИЕ

В 2017 г. общее количество прооперированных больных с диагнозом МБ составило 241 пациент. При сборе данных прооперированные больные были разделены на группы: по половому признаку, возрасту, по локализации в

Клиническая медицина

мочевыделительной системе, по локализации в мочеточнике.

По данным, которые были получены за 2017 г., по половому признаку заболевание МБ преобладает у лиц мужского пола (66%), по сравнению с лицами женского пола (34%) (рис. 1). В возрастных группах на первом месте находились пациенты от 18 до 59 лет (73%), на втором месте – пациенты 60-69 лет

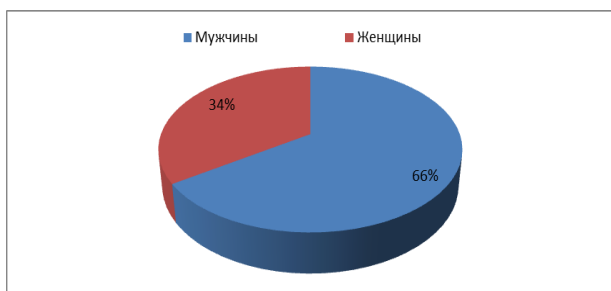

Рисунок 1 – Распределение больных МБ по половому признаку (2017 г.)

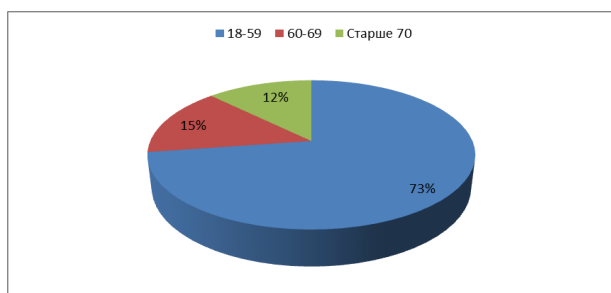


Рисунок 2 – Распределение больных МБ по возрасту (2017 г.)

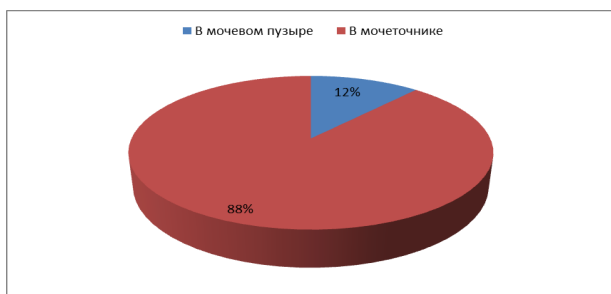

Рисунок 3 – Локализация МБ в мочеполовой системе (2017 г.)

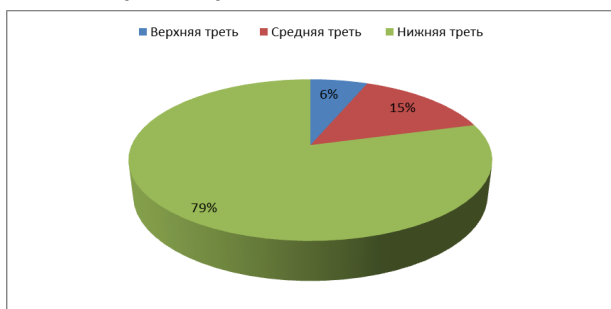


Рисунок 4 – Локализация МБ в мочеточнике (2017 г.)

(15%) и реже – лица старше 70 лет (12%) (рис. 2). По локализации в мочевыделительной системе: у 88% больных конкременты находились в мочеточнике и лишь у 12% больных в мочевом пузыре (рис. 3). По локализации в мочеточнике: у 79% камень находился в нижней трети мочеточника, у 15% – в средней трети мочеточника, у 6% – в нижней трети мочеточника (рис. 4).

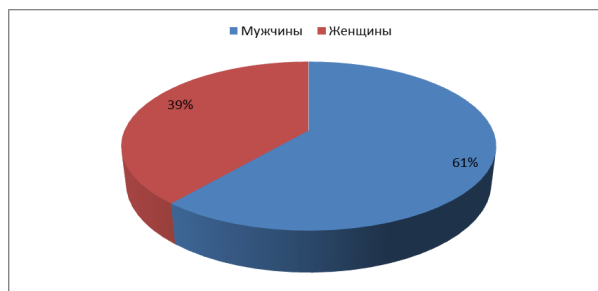


Рисунок 5 – Распределение больных МБ по половому признаку (9 месяцев 2018 г.)

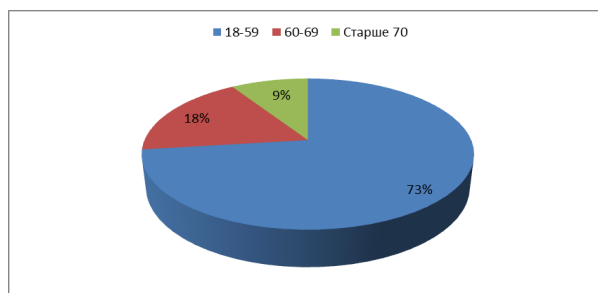


Рисунок 6 – Распределение больных МБ по возрасту (9 месяцев 2018 г.)

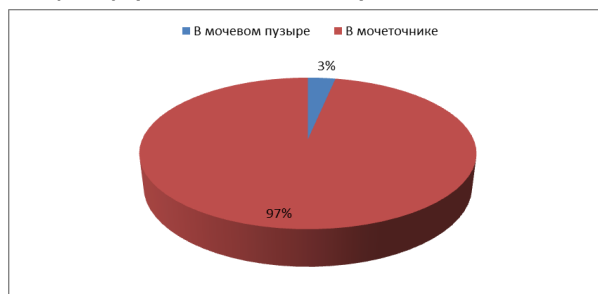

Рисунок 7 – Локализация МБ в мочеполовой системе (9 месяцев 2018 г.)

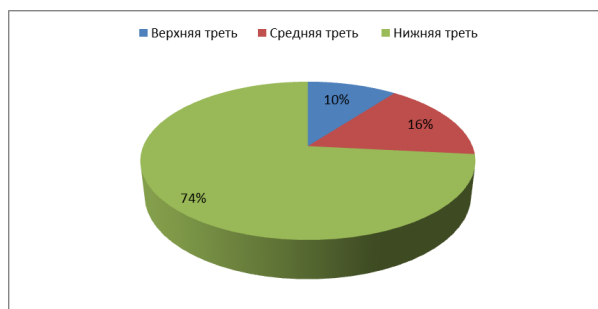

Рисунок 8 – Локализация МБ в мочеточнике (9 месяцев 2018 г.)

Количество прооперированных больных с диагнозом МБ с 01.01.2018 г. по 30.09.2018 г. составило 190 пациентов. Также больные были разделены на группы: по половому признаку, возрасту, по локализации в мочевыделительной системе, по локализации в мочеточнике.

По данным, которые были получены с 1 января 2018 г. по 30.09.2018 г. в зависимости от пола МБ преобладает у лиц мужского пола (61%), по сравнению с лицами женского пола (39%) (рис. 5). Что касается возрастных групп на первом месте находятся пациенты от 18 до 59 лет (73%), на втором месте – больные 60-69 лет (18%), реже встречается у лиц старше 70 лет (9%) (рис. 6). По локализации в мочевыделительной системе у 97% больных конкременты находились в мочеточнике, и только у 3% – в мочевом пузыре (рис. 7). По локализации камней в мочеточнике: у 74% больных камни находились в нижней трети, у 16% – в средней трети и у 10% – в верхней трети мочеточника (рис. 8).

Всем больным операция проводилась под спинномозговой анестезией. Средняя продолжительность вмешательства составила 45 мин. У 90% больных операция заканчивалась установкой мочеточникового стента 5-6 Fr на срок от 2 до 4 нед. В послеоперационный период в мочевой пузырь устанавливался катетер Фолея на 1 сут (до активизации пациента). Все больные операцию перенесли удовлетворительно.

За весь изучаемый период было проведено 3 люмботомии по поводу вколоченных конкрементов в/3 и интрамурального отдела мочеточников размером более 1,5 см. Четверым больным была осуществлена цистолитотрипсия и трансуретральная резекция предстательной железы объемом более 90 см³. У 17 больных (в основном с камнями в в/3 мочеточника) при невозможности пройти до конкремента первым этапом предпринималось стентирование мочеточника.

В послеоперационный период наблюдались такие осложнения, как обострение пиелонефрита у 3 больных, который разрешился консервативными мероприятиями. У 20 больных на фоне стентирования мочеточников наблюдался болевой синдром, который купировался у 15 пациентов ненаркотическими анальгетиками, у 2 больных выраженный болевой синдром не купировался наркотическими анальгетиками, что потребовало удаления стента. Также у 3 больных потребовалось удаление стента в связи с выраженной дизурией и признаками макрогематурии.

После операции все пациенты были выписаны из стационара на 4-7 сут.

ВЫВОДЫ

1. Использование контактной лазерной литотрипсии при камнях мочеточников и мочевого пузыря показала высокую эффективность и малую инвазивность.

2. В настоящее время контактная лазерная литотрипсия занимает одно из ведущих мест в лечении камней мочевыделительной системы. Данный метод позволяет сократить сроки пребывания пациентов в стационаре и уменьшить количество послеоперационных осложнений.

ЛИТЕРАТУРА

1 Алчинбаев М. К. Мочекаменная болезнь в Казахстане. Анализ ситуации и перспективы // Урология и нефрология. – 2016. – №2. – С. 1-5.

2 Яненко Э. К. Современные тенденции в эпидемиологии, диагностике и лечении мочекаменной болезни / Э. К. Яненко, Д. С. Меринов, О. В. Константинова // Экспериментальная и клиническая урология. – 2012. – №3. – С. 19-24.

3 Abdelhafez M. F. Minimally renal stones invasive percutaneous nephrolithotomy: a comparative study of the management of small and large / M. F. Abdelhafez, B. Amend, J. Bedke // Urology. – 2013. – V. 81, №2. – P. 241-245.

4 Kijvikai K. The role of laparoscopic surgery for renal calculi management // Ther. Adv. Urol. – 2011. – V. 3, №1. – P. 13-18.

5 Trinchieri A. Epidemiology of urolithiasis: an update // Clin. Cases Miner Bone Metab. – 2008. – V. 5, №2. – P. 101-106.

6 Yasui T. Epidemiology of urolithiasis for improving clinical practice / T. Yasui, R. Ando, A. Okada // Hinyokika Kyo. – 2012. – V. 58, №12. – P. 697-701.

REFERENCES

1 Alchinbaev M. K. Mochekamennaja bolezni v Kazahstane. Analiz situacii i perspektivy // Urologija i nefrologija. – 2016. – №2. – S. 1-5.

2 Janenko Je. K. Sovremennye tendencii v jepidemiologii, diagnostike i lechenii mochekamennoj bolezni / Je. K. Janenko, D. S. Merinov, O. V. Konstantinova // Jeksperimental'naja i klinicheskaja urologija. – 2012. – №3. – С. 19-24.

3 Abdelhafez M. F. Minimally renal stones invasive percutaneous nephrolithotomy: a comparative study of the management of small and large / M. F. Abdelhafez, B. Amend, J. Bedke // Urology. – 2013. – V. 81, №2. – P. 241-245.

4 Kijvikai K. The role of laparoscopic surgery for renal calculi management // Ther. Adv. Urol. – 2011. – V. 3, №1. – P. 13-18.

5 Trinchieri A. Epidemiology of urolithiasis: an update // Clin. Cases Miner Bone Metab. –

2008. – V. 5, №2. – P. 101-106.

6 Yasui T. Epidemiology of urolithiasis for improving clinical practice /T. Yasui, R. Ando, A.

Okada //Hinyokika Kiyo. – 2012. – V. 58, №12. – P. 697-701.

Поступила 25.10.2018 г.

G. A. Stepanenko¹, S. A. Zhunusov², A. S. Tsvetkov³, V. S. Pankov³, I. V. Kiselyov³

MINIMALLY INVASIVE METHODS OF UROLITHIASIS TREATMENT

¹*Department of surgical diseases №3 of Karaganda state medical university (Karaganda, Kazakhstan),*

²*department of urology of Regional clinical hospital of Karaganda (Karaganda, Kazakhstan),*

³*Municipal hospital №1 (Karaganda, Kazakhstan)*

The article presents the results of the analysis of 431 stationary cards of patients of the surgical department of the Municipal hospital №1 of Karaganda from January 2017 to September 2018 admitted with a diagnosis of urolithiasis. Patients underwent contact laser lithotripsy. In data collection, operated patients with a diagnosis of urolithiasis were divided into groups: by gender, by age, by localization in the urogenital system and by localization in the ureter. As a result of the analysis of the study, it was proved that the use of contact laser lithotripsy for ureteral stones and the bladder is a highly effective and minimally invasive treatment method.

Key words: urolithiasis, calculus, laser lithotripsy

Г. А. Степаненко¹, С. А. Жунусов², А. С. Цветков³, В. С. Паньков³, И. В. Киселев³

ҚАРАҒАНДЫ ҚАЛАСЫНЫҢ №1 АУРУХАНАСЫ БАЗАСЫНДА ЗӘР ЖОЛЫ ТАС АУРУЫ КЕЗІНДЕ ЕМДЕУДІҢ АЗ ИНВАЗИВТІ ӘДІСТЕРІН ҚОЛДАНУ

¹*Қарағанды мемлекеттік медицина университетінің №3 хирургиялық аурулар кафедрасы*

(Қарағанды, Қазақстан),

²*Облыстық клиникалық аурухананың урология бөлімшесі (Қарағанды, Қазақстан),*

³*№1 қалалық аурухана (Қарағанды, Қазақстан)*

Мақалада Қарағанды қаласының №1 ауруханасының хирургиялық бөлімшесіне 2017 жылдың қаңтарынан 2018 жылдың қыркүйегіне дейін зәр жолы тасы ауруы диагнозымен түскен науқастардың 431 стационарлық картасына жасалған талдаудың нәтижелері ұсынылған. Пациенттерге контактілі лазерлік литотрипсия жүргізілген. Мәліметтер жинау кезінде зәр жолы тасы ауруы диагнозымен операция жасалған пациенттер келесі топтарға бөлінді: жыныс белгісі бойынша, жасы бойынша, зәр жынысы жүйесін оқшаулау мен зәрағанды оқшаулау бойынша. Зерттеуді талдау нәтижесінде зәрағардағы тас жолы ауруын емдеуде контактілік лазерлі литотрипсияны қолдану жоғары тиімді және аз инвазивті емдеу әдісі болып табылатыны дәлелденген.

Кілт сөздер: зәр жолы тасы ауруы, конкремент, лазерлі литотрипсия