

ЕГЕУҚҰЙРЫҚТАРДЫҢ АНАЛЫҚ ЖЫНЫС БЕЗДЕРІНДЕГІ САРЫ ДЕНЕШІКТЕРДІҢ ХИМИЯЛЫҚ ЛАСТАУШЫЛАРМЕН ӘСЕР ЕТУ ЖАҒДАЙЫНДА БОЛАТЫН МОРФОЛОГИЯЛЫҚ ӨЗГЕРІСТЕРІ

Қарағанды медицина университеті (Қарағанды, Қазақстан)

Кіріспе: кез келген химиялық агенттің уыттылығын анықтау оның репродуктивті жүйеге әсерін ескере отырып жүргізіледі.

Мақсаты: Арал теңізінің шаң-тұз аэрозольдарымен әсер еткен кезде егеуқұйрықтардың жыныстық жетілген аналықтарының аналық бездерінің лютеиндік денелерінің құрылымдық өзгерістерін бағалау.

Материалдар мен әдістер: Зерттеу нысаны-бастапқы салмағы 150-170 г (n=20) АҚ тұқымсыз егеуқұйрықтардың аналықтары. Бірінші топ – бақылау, екіншісі – тәжірибелі. Ингаляциялық әсер 30 күн ішінде жүргізілді. Зерттеу материалдары жануарлардың аналық бездері болды. Гематоксиклинмен және эозинмен жалпы қабылданған әдістеме бойынша гистологиялық зерттеу.

Нәтижелері: аналық бездердің мөлшерін морфологиялық бағалау кезінде біз зерттелетін топтарда елеулі айырмашылықты анықтадық. Морфометриялық зерттеулер жануарлардың тәжірибелі тобында бақылаумен салыстырғанда аналық бездегі етеккір сары денелер саны мен олардың ауданы тиісінше 21,7% ($p \leq 0,05$), 10,49% ($p \leq 0,05$) азайғанын көрсетті.

Қорытынды: Арал теңізінің шаң-тұз аэрозольдарымен ингаляциялық әсер ету кезінде аналық бездің сары денесінің сапалық және сандық сипаттамаларының өзгеруі орын алады, соның салдарынан прогестеронның жеткіліксіз секрециясы, лютеин фазасының жеткіліксіздігі, преимплантациялық және прелациентарлық шығындар орын алады деп пайымдаймыз.

Түйін сөздер: аналық без, сары дене, Арал теңізі

Кез келген химиялық агенттің уыттылығын анықтау оның репродуктивтік жүйеге ықпалын ескере отырып анықталады. Экологиялық токсиканттың организмнің эндокринді-иммундық жүйесіне тигізер әсері, оның ықпалының ұзақтығы мен күшіне байланысты, әртүрлі болып келеді. Бұл ықпалдың нәтижесі организмнің сезімталдығына, химиялық заттың әсер ету мезгіліндегі организмнің даму сатысына және ағзаның осы кездегі қорғаныш күштерінің жағдайына тікелей тәуелді болады. Мысалы, эмбрионға, ұрыққа, нәрестеге және ересек адамға бір токсикант әртүрлі әсер тигізеді [1, 3, 4, 7, 9, 14]. Химиялық ластағыштар өздерінің ықпалын иммундық жүйе арқылы, немесе, тікелей эндокриндік жүйе арқылы жүргізе алады. Эндокриндік бұлдіргіштер өзінің ықпалын рецепторлар аймағында жүргізе алады, ал бұл бүйрек үсті, қалқанша безі және/немесе аналық жыныс безі тәрізді эндокриндік мүшелерде атқарылатын жасушалық жауаптың тұйықталуына немесе тым төмендеуіне әкеліп соқтырады. Иммундық токсиканттар макрофагтардың және белсендірілген Т-жасушалардың цитокиндерді өндіруін зақымдауы мүмкін, осының салдарынан басқа Т- және В-жасушалардың қалыпты белсендірілуі шектеледі. Осылайша, бұл химиялық заттар иммундық жасушалардың араларында цитокиндер арқылы іске асырылатын байла-

ныстарды бұза алады. Эндокриндік және/немесе иммундық жүйелердің бұзылыстары репродуктивтік осьтердің дұрыс жұмыс атқаруына жол бермей, өз кезегінде репродуктивтік қабылеттіліктердің шектелуіне әкеледі. Әдебиетте репродуктивтік нәтижелер мен әр түрлі ауыр металдардың араларындағы байланыстар туралы мағлұматтар бар [2, 6, 8, 13, 15]. Бірақ, бұл зерттеулер жеке металдардың ықпалының нәтижелерін ғана көрсетеді. Табиғатта жеке бір ғана фактордың әсерінің болуы өте сирек кездеседі. Дамып келе жатқан ұрық сыртқы ортаның құрамында болатын заттарға өте сезімтал болып келетіні қауып тудыратын факт болып табылады. Сондықтан, дәрігерге бедеулікке, өзінен өзі түсетін түсікке, онкологиялық үрдістерге шағымданып келетін пациенттер болған жағдайда, сыртқы ортаның әсері туралы ұмытпаған жөн болады [10]. Бұл пациенттеріміздің қал-жағдайын қарастыруда осы мәліметті еске алу репродуктивтік қызметтердің бұзылуының себептерін анықтауға, мүмкін, оны емдеудің де жолын табуға, көмектеседі. Әйел организмінің репродуктивтік қызметі эндокриндік жүйеге тікелей байланысты. Әр тұлғаның репродуктивтік қабілеті, менструальдық циклдің барлық сатыларының реттелуінің қаншалықты дұрыс жұмыс атқаруына орай, өзгеріп отырады.

Аналық жыныс безінің сары денешігі әйел ағзасының уақытша ішкі секреция безі болып табылады, ол овуляциядан кейінгі фолликуланың орнында қалған жасушалардың трансформациясының нәтижесінде қалыптас-ды. Адамда сары денешіктің маңызы жүктілік-тің алғашқы апталарында аса маңызды, бірақ жүктіліктің келесі мерзімдерінде оны сақтауды толығымен плацента атқарады. Кеміргіштерде, атап айтсақ, егеуқұйрықтарда, плацентаның тіндері прогестеронды мардымсыз мөлшерде бөліп шығарады, сондықтан прогестеронды өндіруге және жүктілікті сақтауға аналық жыныс бездері жауап береді.

Біздің зерттеуіміздің мақсаты жыныстық тұрғыдан жетілген ұрғашы егеуқұйрықтарға Арал теңізінің тұзды шаңының аэрозолімен әсер етуден кейінгі олардың аналық жыныс бездеріндегі лютеинді денешіктің жағдайын зерттеу болды.

ЗЕРТТЕУ МАТЕРИАЛДАРЫ МЕН ӘДІСТЕРІ

Зерттеу нысандары бастапқы дене салмағы 150-170 г болатын 20 тексіз ұрғашы егеуқұйрықтар болды. Егеуқұйрықтар кездейсоқ жолмен екі топқа бөлініп, әрбір топқа 10 жануардан түсті. Бірінші топ – бақылау тобы, екінші – тәжірибе тобы. 30 күн ингаляциялық жолмен әсер етуден кейін, әрбір топтан 10 жануардан тәжірибеден шығарылып отырды. Егеуқұйрықтарға Арал теңізінің тұзды шаңының аэрозолімен әсер ету 30 күн бойы арнайы камерада Елевскаяның стандартты модификациясынан өткен Л. Б. Борисованың әдісімен, күніне 4 сағаттан, аптасына 5 күн бойы өткізілді, жануарлар камерадан тыс пішіні цилиндр тәрізді пеналдарда жеке жайғастырылды, ал аэрозоль динамикалық түрде беріліп отырды. Жануарлар тәжірибеден эксперимент аяқталғаннан кейін 1 тәулік ішінде шығарылып отырды. Зерттеу материалы жетілген жануарлардың аналық жыныс бездері болып табылды. Гистологиялық зерттеу жүргізу үшін аналық жыныс безін 10% нейтральды формалинде бекітіп, көпшілікке мәлім әдістер бойынша парафинге орналастырып, кейін олардан гистологиялық препараттар дайын-

далды. Жалпы гистологиялық шолу зерттеулерін жүргізу мақсатында кесінділер гематоксилин және эозинмен боялды. Дайындалған препараттар Arcturus микроскопының көмегімен суретке түсірілді. Барлық гистологиялық препараттар қосарландырылған соқыр зерттеуден өткізілді, ол үшін гистологиялық препараттар анықтаушы жазбаларынсыз толассыз нөмірлерге ие болып, бір-бірінен тәуелсіз екі зерттеушілермен қарастырылды. Орташа көрсеткіш жазылып отырды.

Аналық жыныс бездерінің қалыпты және ауытқулар кезіндегі қызметтік жағдайын анықтау үшін сары денешіктердің саны мен сапасы да зерттелді. Бұл сары денешіктердің көлденең ауданын, лютеоциттердің цитоплазмасының вакуольденуін, лютеолизистің деңгейін саралау арқылы іске асырылды. Гистологиялық кесінділердегі сары денешіктердің ауданы келесі математикалық формула арқылы есептелді:

$$S = nR^2 = n \cdot (D/2)^2.$$

Онда S – микрометрмен есептелген аудан, ал D – сары денешіктің орташа диаметрі. Орташа диаметр сағаттың шартты циферблатымен сәйкестендірілген, орталықтан өтетін төрт рет өлшеудің орташа көрсеткіші болып табылады. Сонымен қоса, біз аналық жыныс безінің жалпы ауданын да есептедік. Аналық жыныс безінің қабықтық затының мүшенің милық затына арақатынасы да есептелді.

НӘТИЖЕЛЕРІ

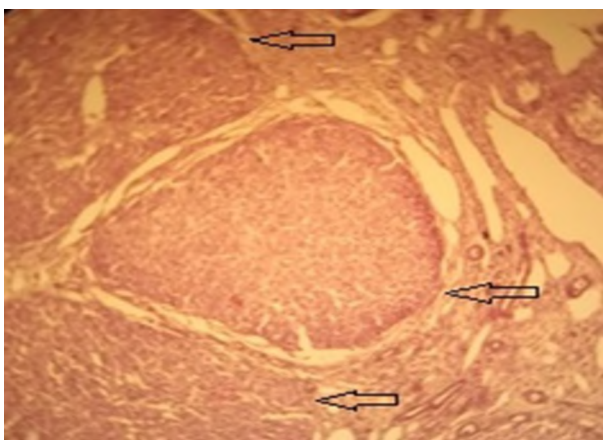
Аналық жыныс бездері тіндерінің морфологиялық зерттеулерінде оның макроскопиялық және микроскопиялық көріністері салыстырыла отырып зерттелді. Макроскопиялық тұрғыдан бақылау және тәжірибе топтарының аналық жыныс бездері пішіні эллиптоидты тығыз денешіктер түрінде анықталды, олардың доғалданған латералды және оған қарағанда үшкірлене қырланған медиалды шеттері ажыратылды. Аналық жыныс бездерінің алдыңғы және артқы беттері айқын дөңес-тігімен көзге түсті. Қолға ұстағанда мүшенің консистенциясы тығыздау болып, кесіндісінде сұрғылт-ақшылдау түсті болды. Бірақ, аналық жыныс

1 кесте – Егеуқұйрықтардың аналық жыныс бездерінің макроскопиялық көрсеткіштері.

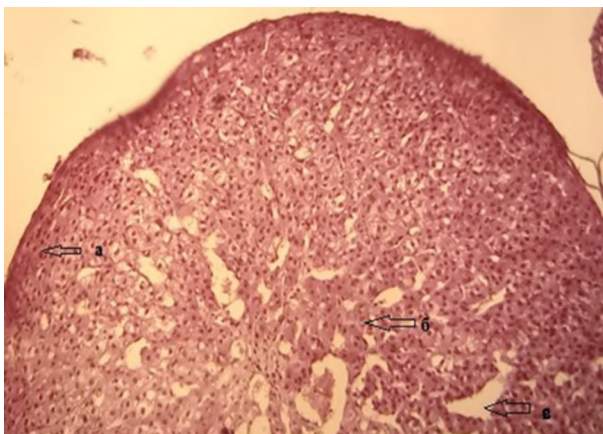
Көрсеткіш	Бақылау тобы	Тәжірибе тобы
Аналық жыныс безінің диаметрі (мкм)	3072,9±97,3	2317,49±117,9
Милық заттың диаметрі (мкм)	676,786±79,15	891,47±28,2
Аналық жыныс безінің ауданы (*10 ³ мкм ²)	7413,02±128,1	4314,68±419,5
Аналық жыныс безінің милық затының ауданы (*10 ³ мкм ²)	328,391±46,1	662,45±82,8
Аналық жыныс безінің қабықтық затының ауданы (*10 ³ мкм ²)	7084,6±132,1	3652,23±404,6

бездерінің мөлшерлерін морфология-лық сараптау кезінде зерттеліп отырған топтардың араларында айтарлықтай айырма-шылықтар анықталды (1 кесте).

Бақылау тобында сары денешіктер визуальды түрде мөлшерлері ірілеу және өлшемдері бір-бірімен шамамен бірдей болып көрінді (рис. 1). Сары денешіктердің құрылысы классикалық құрылысына сәйкес болып, нәзік түйіршікті цитоплазмасы бар, дөңгелекше ядросы ортасында орналасқан пішіні полигональды жасушалардан тұрды. Сары денешіктің шеткері аймақтарын қоныстанған лютеоциттер көлемі жағынан кішіректеу болып, бір-біріне тығыздау орналасқан (рис. 2). Сары денешік-



1 сурет – Бақылау тобының егеуқұйрықтарының аналық жыныс бездеріндегі сары денешіктер. Бояуы гематоксилин және эозин. Үлк.: 10x40



2 сурет – Бақылау тобының егеуқұйрықтарының аналық жыныс бездеріндегі сары денешіктер. а) шеткері аймақтардың ұсақ жасушалары б) орталық аймақтардың ірі көлемді жасушалары в) босап қалған қан тамырлары. Бояуы гематоксилин және эозин. Үлк.: 10x40

тердің орталық аймағында, араларында қуысы бос қалған гемокапиллярлар ажыратылатын, көлемі үлкенірек жасушалардың созындылары көзге түсті. Лютеоциттердің ядролары айқын базофильділіне байланысты жақсы ажыратылды және көбіне жасушалардың ортасында орналасқан болды. Анда-санда базофилиялық қасиеті салыстырмалы төмендеу болатын жекелеген жасушалар кездесті.

30 күн Арал теңізінің тұзды шаңымен дем алған жануарлардың аналық жыныс бездерінде сары денешіктердің саны бақылау тобымен салыстырғанда аз болды. Визуальды сары денешіктердің көлемдері бақылау тобының сәйкес құрылымдарына қарағанда кішіректеу болып, дамудың әртүрлі сатыларында болды (2 Кесте). Олар пішіні полигональды кішігірім жасушалардан құралды, жасушалардың ядролары көбінесе ортасында, сирек жағдайда шеттей орналасты. Ядролардың пішіні дөңгелектенген, кейде дұрыс емес пішінді болып анықталды. Сары денешіктің шеткері аймақтарында лютеоциттер бір-біріне тығыздана орныққан, кей жерлерде орталық аймақтарында жасушалардың босаңдау орналасуы байқалып, жекелеген жасушаларда дисморфизм көріністері көзге шалынды.

Морфометриялық зерттеулердің нәтижесі жануарлардың тәжірибе тобында, бақылау тобымен салыстырғанда, менструальдық сары денешіктердің санының азаюы жүреді және олардың аудандары да 21,7% ($P \leq 0,05$), 10,49% ($P \leq 0,05$) кішірейеді.

АЛЫНҒАН МӘЛІМЕТТЕРДІ ТАЛДА

Біздің зерттеуімізде алынған мәліметтер тексіз ақ егеуқұйрықтардың аналық жыныс бездері Арал теңізінің тұзды шаңының аэрозолімен ингаляциялауға жауап беретінін анықтайды. Олардың саны мен сапасы жағынан өзгерістері қалыптасады, осыған байланысты, біз прогестеронның өндірілуінің жеткіліксіздігі қалыптасады деп болжасақ, осының салдарынан лютеинді фазаның жеткіліксіздігі қалыптасып, преимплантациялық және плацентарлық шығындардың болуы мүмкін. Біздің зерттеулеріміздің нәтижесі химиялық токсикант ретінде қорғасынды, кадмийді тағы басқа заттарды қолданғанда алынған басқадай жұмыстардың тұжырымдарымен де үйлесімді [10, 12].

ӘДЕБИЕТ

1 Айламазян Э. К. Функциональная мор-

2 кесте – Егеуқұйрықтардың аналық жыныс бездерінің морфометриялық көрсеткіштері

Көрсеткіш	Бақылау тобы	Тәжірибе тобы
Сары денешіктердің саны (абс)	8,3±2,1	6,5±1,9
Сары денешіктердің диаметрі (*10 ³ мкм)	550,3±45,5	492,5±93,5

фология плаценты человека в норме и при патологии (нейроиммуноэндокринологические аспекты) /Э. К. Айламазян, В. О. Полякова, И. М. Кветной. – СПб, 2012. – 176 с.

2 Айтбембет Б. Н. Накопление вредных химических веществ в организме беременных женщин региона Приаралья /Б. Н. Айтбембет, С. К. Нурбаев, Г. Г. Арыстанова //Астана медициналық журналы. – 1999. – №3. – С. 127-128.

3 Букунова А. Ш. Общая оценка состояния здоровья беременных женщин в условиях техногенного загрязнения среды обитания человека /А. Ш. Букунова, З. К. Султанбеков, А. Н. Бексеитова //Сб. междунар. науч.-практ. конф. «Проблемы трансграничного загрязнения территорий». – Усть-Каменогорск, 2004. – С. 36-39.

4 Генетические и хромосомные факторы в генезе формирования преждевременной недостаточности яичников /Л. А. Марченко, З. Г. Габидуллаева, Г. И. Табеева //Современные технологии в диагностике и лечении гинекологических заболеваний. материалы конгресса. – М., 2007. – С. 576-578.

5 Дуденковой Н. А. Морфофункциональные особенности репродуктивной системы при свинцовой интоксикации: Автореф. дис. ... канд. мед. наук. – М., 2015. – 24 с.

6 Мамырбаев А. А. Содержание металлов в волосах и крови детского населения городов Актыубинской области /А. А. Мамырбаев, Е. Ж. Бекмухамбетов, Б. В. Засорин //Гигиена и санитария. – 2012. – №3. – С. 61-62.

7 Проскураина А. С. Состояние репродуктивной системы женщин в условиях неблагоприятной экологической обстановки окружающей среды /А. С. Проскураина, Е. В. Невзорова, А. В. Гулин //Вестник ТГУ. – 2015. – Т. 20, вып. 2. – С. 363-365.

8 Уровни некоторых металлов, хлорорганических пестицидов и диоксинов в пуповинной крови, крови матери, грудном молоке и некоторых наиболее часто используемых питательных веществ в окрестностях Аральского моря (Каракалпакстан, Республика Узбекистан) /О. А. Атаниязова, Р. А. Вауманн, А. К. Лиём и др. //Acta paediatrica. – 2001. – №7. – С. 801-808.

9 Birnbaum L. S. Developmental effects of dioxins //Environ Health Perspect. – 1995. – V. 103. – P. 89-94.

10 Cadmium Toxicity: Possible Cause of Male Infertility in Nigeria /O. Akinloye, A. O. Arowojolu, O. B. Shittu et al. //Reprod. Biol. – 2006. – V. 6 (1). – P. 17-30.

11 Haruty B. Reproductive health and the

environment: Counseling patients about risks /B. Haruty, J. Friedman, S. Hopp //Cleveland Clinic Journal of Medicine. – 2016. – V. 83. – P. 367-372.

12 Pauline V. Environmental pollutants, a possible etiology for premature ovarian insufficiency: a narrative review of animal and human data /V. Pauline, G. Nicolas //Environmental Health. – 2017. – V. 7. – P. 45-49.

13 Rahman S. N. Blood level of lead in women with unexplained infertility /S. N. Rahman, P. Fatima, A. Q. Chowdhury //Mymensingh medical journal. – 2013. – V. 22 (3). – P. 508-512.

14 Somkuti S. G. Environmental and behavioral factors associated with decreased female fertility //Applications for the Generalist. – 1995. – V. 6. – P. 77-93.

15 Zhonghua L. X. The effect of cadmium pollution on reproductive health in females /L. X. Zhonghua, X. Z. Z. Bing //Curr. Environ. Health Rep. – 2014. – V. 1 (2). – P. 172-184.

REFERENCES

1 Ajlamazjan Je. K. Funkcional'naja morfoloģija placenty cheloveka v norme i pri patologii (nejroimmunojendokrinologicheskie aspekty) /Je. K. Ajlamazjan, V. O. Poljakova, I. M. Kvetnoj. – SPb, 2012. – 176 s.

2 Ajtbembet B. N. Nakoplenie vrednyh himicheskikh veshhestv v organizme beremennyh zhenshhin regiona Priaral'ja /B. N. Ajtbembet, S. K. Nurbaev, G. G. Arystanova //Astana medicinalyк zhurnaly. – 1999. – №3. – S. 127-128.

3 Bukunova A. Sh. Obshhaja ocenka sostojanija zdorov'ja beremennyh zhenshhin v usloviyah tehnogennogo zagryaznenija sredy obitanija cheloveka /A. Sh. Bukunova, Z. K. Sultanbekov, A. N. Bekseitova //Sb. mezhdunar. nauch.-prakt. konf. «Problemy transgranichnogo zagryaznenija territorij». – Ust'-Kamenogorsk, 2004. – S. 36-39.

4 Geneticheskie i hromosomnye faktory v geneze formirovanija prezhdevremennoj nedostatochnosti jaichnikov /L. A. Marchenko, Z. G. Gabibullaeva, G. I. Tabeeva //Sovremennye tehnologii v diagnostike i lechenii ginekologicheskikh zabolevanij. materialy kongressa. – M., 2007. – S. 576-578.

5 Dudenkovoj N. A. Morfofunkcional'nye osobennosti reproduktivnoj sistemy pri svincovoj intoksikacii: Avtoref. dis. ...kand. med. nauk. – M., 2015. – 24 s.

6 Mamyrbayev A. A. Soderzhanie metallov v volosah i krovi detskogo naselenija gorodov Aktyubinskoj oblasti /A. A. Mamyrbayev, E. Zh. Bekmuhambetov, B. V. Zasorin //Gigiena i sanitarija. – 2012. – №3. – S. 61-62.

7 Proskurina A. S. Sostojanie reprodukativnoj sistemy zhenshhin v uslovijah neblagoprijatnoj jekologicheskoj obstanovki okruzhajushhej sredy /A. S. Proskurina, E. V. Nevzorova, A. V. Gulin //Vestnik TGU. – 2015. – T. 20, vyp. 2. – S. 363-365.

8 Urovni nekotoryh metallov, hlororganicheskikh pesticidov i dioksinov v pupovinnoj krvi, krvi materi, grudnom moloke i nekotoryh naibolee chasto ispol'zuemyh pitatel'nyh veshhestv v okrestnostyah Aral'skogo morja (Karakalpakstan, Respublika Uzbekistan) /O. A. Atanijazova, R. A. Baumann, A. K. Liem i dr. //Acta paediatrica. – 2001. – №7. – S. 801-808.

9 Birnbaum L. S. Developmental effects of dioxins //Environ Health Perspect. – 1995. – V. 103. – P. 89-94.

10 Cadmium Toxicity: Possible Cause of Male Infertility in Nigeria /O. Akinloye, A. O. Arowojolu, O. B. Shittu et al. //Reprod. Biol. – 2006. – V. 6 (1). – P. 17-30.

11 Haruty B. Reproductive health and the environment: Counseling patients about risks /B.

Haruty, J. Friedman, S. Hopp //Cleveland Clinic Journal of Medicine. – 2016. – V. 83. – P. 367-372.

12 Pauline V. Environmental pollutants, a possible etiology for premature ovarian insufficiency: a narrative review of animal and human data /V. Pauline, G. Nicolas //Environmental Health. – 2017. – V. 7. – P. 45-49.

13 Rahman S. N. Blood level of lead in women with unexplained infertility /S. N. Rahman, P. Fatima, A. Q. Chowdhury //Mymensingh medical journal. – 2013. – V. 22 (3). – P. 508-512.

14 Somkuti S. G. Environmental and behavioral factors associated with decreased female fertility //Applications for the Generalist. – 1995. – V. 6. – P. 77-93.

15 Zhonghua L. X. The effect of cadmium pollution on reproductive health in females /L. X. Zhonghua, X. Z. Z. Bing //Curr. Environ. Health Rep. – 2014. – V. 1 (2). – P. 172-184.

Поступила 25.01.2019 г.

Ya. G. Turdybekova, R. Zh. Yesimova, Ye. K. Kamyshanskiy, B. Zh. Kultanov, L. S. Appazova
MORPHOLOGICAL CHANGES OF CORPUS LUTEUM IN RAT OVARIES WHEN EXPOSED TO CHEMICAL POLLUTANTS
Karaganda medical university (Karaganda, Kazakhstan)

Introduction: identification of the toxicity of any chemical agent is carried out taking into account its effect on the reproductive system.

Objective: to assess the structural changes in the corpus luteum of the ovaries of mature female rats when exposed to dust-salt aerosols of the Aral Sea.

Materials and methods: the object of study - females of white mongrel rats with an initial weight of 150-170 g (n=20). The first group is control, the second is experienced. Inhalation exposure was carried out for 30 days. The material of the study was the ovaries of animals. Histological examination was according to the standard technique with hematoxylin – eosin staining.

Results: when morphological assessment of the size of the ovaries, we found a significant difference in the studied groups. Morphometric studies showed that in the experimental group of animals, compared with the control, there is a decrease in the number of menstrual corpus luteum in the ovary and their area, respectively, by 21.7% ($p \leq 0.05$), 10.49% ($p \leq 0.05$).

Conclusions: when the inhalation effect of the salt - salt aerosols of the Aral Sea, there is a change in the qualitative and quantitative characteristics of the structure of the corpus luteum of the ovary, and as a result, we believe that there is insufficient secretion of progesterone, insufficient luteal phase, preimplantational and preplacental losses.

Key words: ovaries, corpus luteum, Aral Sea

Я. Г. Турдыбекова, Р. Ж. Есимова, Е. К. Камышанский, Б. Ж. Култанов, Л. С. Аппазова
МОРФОЛОГИЧЕСКИЕ ИЗМЕНЕНИЯ ЛЮТЕИНОВЫХ ТЕЛ В ЯИЧНИКАХ КРЫС ПРИ ВОЗДЕЙСТВИИ ХИМИЧЕСКИМИ ЗАГРЯЗНИТЕЛЯМИ
Медицинский университет Караганды (Караганда, Казахстан)

Введение: выявление токсичности любого химического агента проводится с учетом его влияния на репродуктивную систему.

Цель: оценить структурные изменения лютеиновых тел яичников половозрелых самок крыс при воздействии пыле-солевыми аэрозолями Аральского моря.

Материалы и методы: объект исследования – самки белых беспородных крыс исходной массой 150-170 г (n=20). Первая группа – контроль, вторая – опытная. Ингаляционное воздействие проводилось в течение 30 дней. Материалом исследования служили яичники животных. Гистологическое исследование по общепринятой методике с окраской гематоксилином и эозином.

Результаты: при морфологической оценке размеров яичников нами было выявлено существенное различие в исследуемых группах. Морфометрические исследования показали, что в опытной группе животных, по

Теоретическая и экспериментальная медицина

сравнению с контролем, происходит уменьшение количества менструальных желтых тел в яичнике и их площади соответственно на 21,7% ($p \leq 0,05$), 10,49% ($p \leq 0,05$).

Выводы: при ингаляционном воздействии пыле-солевыми аэрозолями Аральского моря происходит изменение качественных и количественных характеристик структуры желтого тела яичника, и как следствие мы полагаем, происходит недостаточная секреция прогестерона, недостаточность лютеиновой фазы, преимплантационные и преплацентарные потери.

Ключевые слова: яичники, желтое тело, Аральское море